

## **CNS-COVID19**

Liebe Kolleginnen und Kollegen,

Um eine mögliche Beteiligung des Nervensystems bei COVID-19 näher zu untersuchen, hat der DGNN-Vorstand beschlossen, ein **deutschlandweites Register** mit dezentralem, standardisiertem Sampling und Biobanking von humanen ZNS-Proben aus definierten Gehirnarealen bei COVID-19 Obduktionen aufzubauen. Dieses wird der wissenschaftlichen Gemeinschaft zur Verfügung gestellt. Hierzu hat eine Taskforce der DGNN im Rahmen der Nationalen Forschungsnetzwerk COVID-19 der Universitätsmedizin **CNS-COVID19, eine standortübergreifende Phänotypisierungs-Plattform zur Untersuchung der ZNS-Beteiligung bei SARS-CoV-2** beantragt. Mit Hilfe der Plattform soll eine Phänotypisierung zur potenziellen ZNS-Infektion bzw. Dysfunktion durch SARS-CoV-2 erfolgen, um eine mögliche ZNS-Beteiligung detailliert morphologisch, molekular und klinisch zu charakterisieren.

Anbei finden Sie eine innerhalb der DGNN konsentierete Asservierungsliste sowie Informationen zu Entnahme und Meldung der Daten an das Register. Das **Gewebe verbleibt dezentral** an den jeweiligen Instituten und Abteilungen. Bei Gewebeanfragen werden die jeweiligen Institute und Abteilungen kontaktiert. Das Register wird durch das Institut für Neuropathologie und das Institut für Medizininformatik in Giessen gemeinsam mit [MIRACUM](#) unter Nutzung der von der Medizininformatik-Initiative ([MII](#)) entwickelten Plattformen organisiert.

Wir möchten Sie um Ihre Hilfe bitten, diese Plattform zu unterstützen und in vorgeschlagener Weise Proben bei COVID-19 Obduktionen zu asservieren und elektronisch zu melden. Wir möchten als DGNN einen Beitrag leisten, dringende Fragen zu **Pathomechanismen der SARS-CoV2 Infektion** zu beantworten und das Erkrankungsbild besser zu verstehen. Dies hat potentiell Auswirkungen auf die Behandlung und kann helfen, den Krankheitsverlauf von COVID-19 Patienten zu verbessern. Wir arbeiten daran das Register mit anderen COVID-19 Patientenregistern für konföderierte Abfragen zu vernetzen und werden Sie auch in Kooperation mit anderen Fachgesellschaften insbesondere auch der DGP und dem BDP über alle Entwicklungen informieren.

**Wir bitten alle Institute und Abteilungen COVID-19 Obduktionen über anhängendes [Formular](#) als Excel Datei unter [cns-covid19@jlug.de](mailto:cns-covid19@jlug.de) zu melden. Siehe auch [www.cns-covid19.de](http://www.cns-covid19.de).**

***(eine Webbasierte Datenerfassung und -abfrage ist in Bearbeitung)***

Giessen, 27.04.2020

Gez.

DGNN Taskforce:

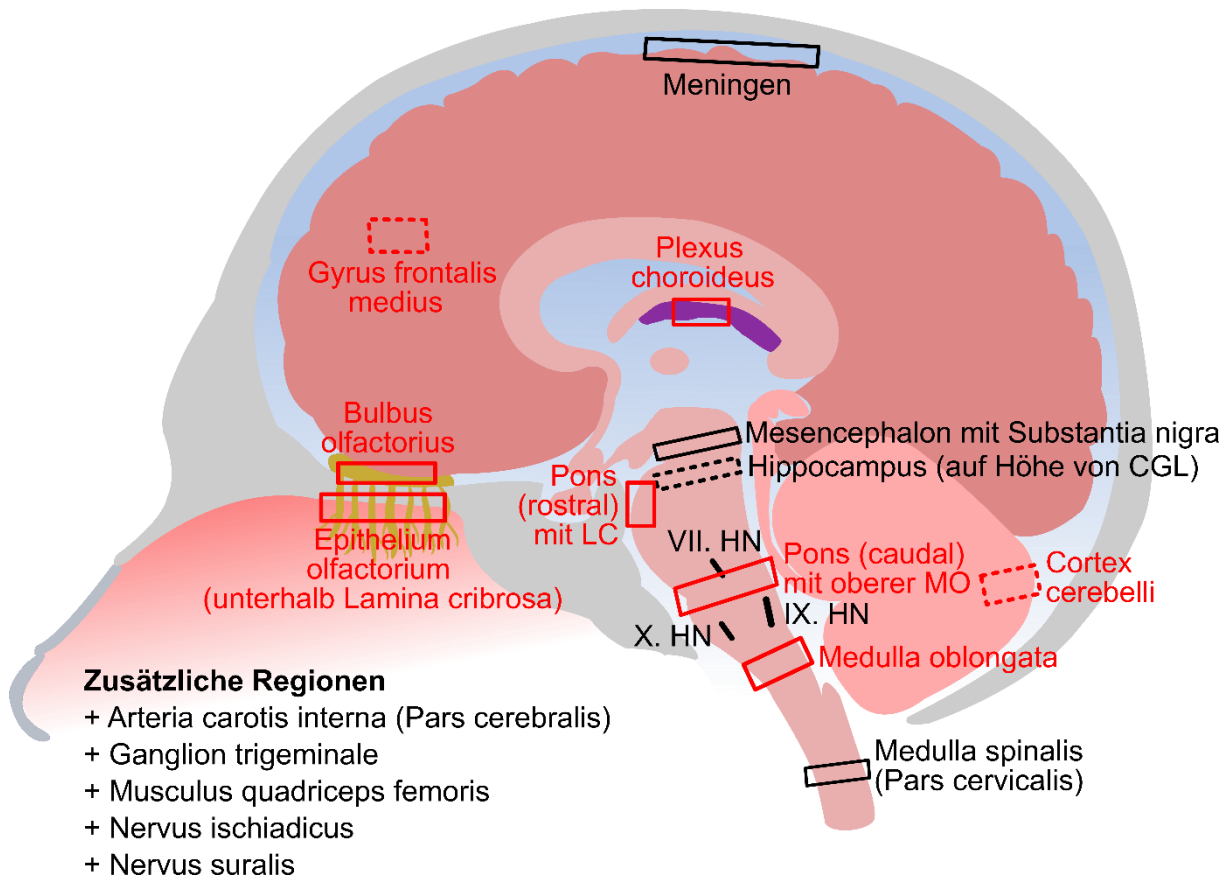
Prof. Dr. med. T. Acker, Giessen  
Prof. Dr. med. vet. C. Herden, Giessen  
Prof. Dr. med. A. Pagenstecher, Marburg  
Dr. med. H. Radbruch, Berlin  
Prof. Dr. med. W. Schulz-Schaeffer, Homburg  
Prof. Dr. med. C. Stadelmann, Göttingen

## 1. Asservierungsliste für COVID-19-Sektionen (ZNS-Beteiligung von SARS-CoV-2)

	<i>nativ</i>	<i>Kryo</i>	<i>FFPE</i>	<i>EM</i>	Riechbahn (Olfaktorisch)	Geschmacksbahn (Gustatorisch)	Kardiorespiratorisches Zentrum	Peripheres Nervensystem
Riechschleimhaut/ Epithelium olfactorium (unterhalb Lamina cribrosa)	x	x	x	x				
Bulbus olfactorius	x	x	x	x				
Hippocampus (auf Höhe von Corpus geniculatum laterale)		x	x					
Gyrus frontalis medius		x	x					
Mesencephalon mit Substantia nigra/ Mittelhirn mit SN		x	x					
Pons (rostral) mit Locus coeruleus (oberhalb des V. HN)	x	x	x	x				
Pons (caudal) mit oberer Medulla oblongata	x	x	x	x				
Medulla oblongata	x	x	x	x				
Nervus facialis (VII. HN)	x	x	x					
Nervus glossopharyngeus (IX. HN)	x	x	x					
Nervus vagus (X. HN)	x	x	x					
Medulla spinalis (Pars cervicalis)/zervikales Rückenmark		x	x	x				
Cortex cerebelli/ Kleinhirnkortex	x	x	x	x				
Meningen (Leptomeningen)	x	x		x				
Plexus choroideus	x	x						
Zungengrund/Uvula	x	x	x					
Arteria carotis interna (Pars cerebralis)		x	x					
Ganglion trigeminale	x	x	x					
Musculus quadriceps femoris*		x	x	x				
Nervus ischiadicus**		x	x	x				
Nervus suralis **		x	x	x				

**Tabelle 1: Neuropathologischer Datensatz zur Gewebeentnahme bei COVID-19-Sektionen.**

Angabe der Areale und der funktionalen Zugehörigkeit dieser Areale (olfaktorisch, gustatorisch, kardio-respiratorisch, PNS). *Rot* = Kerndatensatz, *Schwarz* = zusätzliche interessante Regionen. *EM* Elektronenmikroskopie, *FFPE* Formalin-fixiert und Parafin-eingebettet, *HN* Hirnnerv, *PNS* peripheres Nervensystem. Zusätzlich Fixierung mit \*6% Glutaraldehyd (GA), \*\* 4% GA



**Abbildung 1: Neuropathologischer Datensatz zur Gewebeentnahme bei COVID-19-Sektionen**

(aus: Ritschel und Radbruch et al., *COVID-19: Auswirkungen auf das zentrale und periphere Nervensystem*, Der Pathologe, 2021).

Gezeigt sind die zu entnehmenden Areale. Rot = Kerndatensatz, Schwarz = zusätzliche interessante Regionen. (Gestrichelte Linie=Lokalisation liegt nicht in gezeigter Schnittebene). CGL Corpus geniculatum laterale, HN Hirnnerv, LC Locus coeruleus

## 2. Spezifische Informationen

- 1) die Nativgewebe sind für Virusbestimmungen (Virusanzüchtung, Virusnachweis; genaue Bedingungen ggf. mit dem lokalen Virologen klären) vorgesehen. Die Nativgewebeasservate können sehr klein sein (50 - 100 µg) und sollten der Kryoprobe benachbart entnommen sein. Wenn möglich, sollte noch eine Rückstellprobe mitasserviert werden. Die Asservierung sollte in Schraubdeckelröhrchen erfolgen. Proben, die nicht unmittelbar nativ in die Analyse (z.B. zur Virusanzüchtung) gehen, können zum Transport oder zur Zwischenlagerung von Geweben zur Virusbestimmung bei -80°C oder -150°C in *RNAlater* gelagert werden (ggf. mit dem lokalen Virologen klären).
- 2) das Gewebe zur Kryoasservierung soll schockgefroren werden. Dies kann bei kleinen Proben durch Einfrieren in Stickstoff (im Isobutan-Gefäß) erfolgen, ist aber z.B. auch zwischen Trockeneisscheiben möglich. Dazu werden Gewebescheiben in eine Plastiktüte (z.B. die UN 3373-Beutels zum Versand von diagnostischen Proben oder eine Schlauchfolie) verbracht und zwischen Trockeneisscheiben gelegt, die allerdings nicht so schwer sein sollen, dass sie die Probe plattdrücken.
- 3) zur Vereinfachung der Kryoasservierung können eine 1cm dicke
  - frontale Scheibe einer Hemisphäre mit G. frontalis medius, Bulbus und Tractus olfactorius,
  - frontale Scheibe auf Höhe der Basalganglien mit Uncus bzw. anteriorem Hippocampus, ggf. Amygdala und Inselrinde
  - parasagittale Kleinhirnscheibe
  - axiale Hirnstammscheibe auf Höhe der Medulla oblongataschockgefroren werden. Aus diesen Gewebeasservaten können anschließend gezielt nachgefragte Proben entnommen werden.
- 4) die Formalin-fixierten Gewebeblöckchen sollen möglichst kurz fixiert werden.
- 5) bei paarigen Asservaten wird für Kryo- und FFPR-Asservierung ein links/rechts-Schema vorgeschlagen.
- 6) aus der Medulla oblongata sind für die Virusbestimmung vermutlich die Hirnnervenkerne (Vagus, Tractus solitarii, Nucl. ambiguus) besonders relevant.
- 7) Es wird davon ausgegangen, dass bei jeder durchgeführten Obduktion eine entsprechende **Sektionsgenehmigung** vorliegt bzw. die Sektion behördlich angeordnet worden ist.
- 8) Die Phänotypisierungs-Plattform und das standortübergreifende, elektronische Register CNS-COVID19 zur Untersuchung der ZNS-Beteiligung von SARS-CoV-2 wurde durch die **Ethikkommission** des Fachbereich Medizin der Justus-Liebig Universität Giessen genehmigt (AZ 69/20). Das entsprechende Ethikvotum sollte jeder Standort zur Freigabe der Meldung und Weitergabe von Gewebe zu wissenschaftlichen Zwecken durch die zuständigen Ethikkommission verwenden.
- 9) Alle Anfragen richten Sie bitte an [cns-covid19@jlug.de](mailto:cns-covid19@jlug.de)

### 3. Schutzmaßnahmen

Wir verweisen hier auf entsprechende Empfehlungen wie z.B. „Obduktion bei bestätigtem COVID-19 Todesfall“ des Instituts für Pathologie der Uniklinik RWTH Aachen oder “Briefing on COVID-19; Autopsy practice relating to possible cases of COVID-19 (2019-nCov, novel coronavirus from China 2019/2020).

#### Empfohlene persönliche Schutzausrüstung:

- idealerweise flüssigkeitsdichte Einweg-Schutzkittel oder flüssigkeitsdichter Schutzanzug mit Kapuze und flüssigkeitsdichte Schürzen
- flüssigkeitsdichte Einweghandschuhe (2 Paar übereinander tragen für effektiveren Handschuhwechsel) sowie ggf. mit Schnittschutzeigenschaften ausgestattete Schutzhandschuhe
- dicht anliegende Atemschutzmaske FFP2 sollte genutzt werden (ggf. sollte eine Einweisung in das korrekte Anlegen der FFP-Masken erfolgen)
- Gesichtsschutz (Gesichtsschild, Visier, Schutzbrille)
- Einweg-Kopfbedeckung (soweit keine Kapuze vorhanden ist)
- Bereichsschuhe (flüssigkeitsdicht, rutschhemmend)

Die Kalotte wird mit einer Handsäge oder einer oszillierenden Säge mit Absaugvorrichtung der Aerosole eröffnet (s. auch Briefing on COVID-19, Autopsy practice relating to possible cases of COVID-19 (2019-nCov, novel coronavirus from China 2019/2020 from the Royal College of Pathologists, London;). Die Kalotte sollte **nicht mit einer oszillierenden Säge ohne Absaugvorrichtung** eröffnet werden. Hierbei entstehen tief lungengängige Schwebeteilchen, die sich 30 Minuten in der Luft halten können. Vorsicht bei der Präparation der Nasennebenhöhlen (Spritzschutz-Abdeckung)!